Cheilognathopalatoschisis

Entstehung, Folgen und Therapie mit besonderer Berücksichtigung der Indikation für Obturatoren beim heutigen Stande der chirurgischen und zahnärztlichen Behandlungsmöglichkeiten.

Inaugural - Dissertation

Zur Erlangung der

Würde eines Doktor Med. dent.

Eingereicht bei

der Hohen Medizinischen Fakultät

der

Albert - Ludwigs - Universität

zu Freiburg im Breisgau

vorgelegt

von

Joseph Kamp, approb. Zahnarzt

Freiburg i. Br.

1 9 3 4

Buchdruckerei Karl Henn, Freiburg im Breisgau

Gedruckt mit Genehmigung der medizinischen Fakultät.
der Universität Freiburg im Breisgau.

Dekan:
Prof. Dr. v. Möllendorff

Referent:
Prof. Dr. Herrenknecht

R. UNIV.
BIBLIOTHEEK
LEIDEN

Meiner lieben Mutter
in Dankbarkeit.

Cheilognathopalatoschisis

Entstehung, Folgen und Therapie mit besonderer Berücksichtigung der Indikation für Obturatoren beim heutigen Stande der chirurgischen und zahnärztlichen Behandlungsmöglichkeiten.

In Deutschland werden nach Statistiken Rosenthals prozentual jährlich etwa eintausend Kinder mit fötalen Spalten geboren. Es muss aus diesem Grunde das Bestreben der Ärzte sein, Methoden auszuarbeiten, die es gestatten, für jeden einzelnen Fall die für ihn indizierte Therapie anzuwenden, sodass kosmetisch und funktionell immer ein befriedigendes Resultat erzielt wird. Das berechtigte Interesse von Forschern und Ärzten an dieser relativ häufigen und schweren Erkrankung hat zu vielen Ansichten bezüglich der Entstehung und zu vielen Methoden in der Behandlung geführt.

Bevor ich nun zu den verschiedenen Entstehungstheorien und Behandlungsmethoden übergehe und Stellung nehme, möchte ich kurz die Krankengeschichten der beiden nachfolgenden Fälle wiedergeben, die ich dieser Arbeit zugrunde legte:

Krankengeschichte 1:

Metalldreher Franz Röttler, 38 Jahre alt, kam mit volltändiger Lippenkiefergaumenspalte zur Welt. Seine Elterrn, Grosseltern und sieben Geschwister waren gesund, lediglich eine Cousine hatte Wolfsrachen. Ein halbes Jahr alt, wurde Röttler in der Freiburger Klinik operiert — Reposition des Zwischenkiefers und vier Wochen später Vernähung der Oberlippe. — Als Säugling war der Patient sehr schwach, denn Schluck- und Saugbeschwerden, Magen- und Darmkatarrhe verhinderten eine anhaltende Kräftigung. Im dritten Lebensjahr wurde der Patient gesunder, blieb aber trotzdem schwächlich. Im Gegensatz zu seinen sieben Geschwistern blieb er jedoch von Kinderkrankheiten — Masern, Scharlach usw. — verschont. Röttler hatte Schwierigkeiten, in der Schule mitzukommen. Im Jahre 1918 reiste er zu einem Konstanzer Chirurgen, weil ihm geraten wurde, sich operieren zu lassen. Erfolglos und deprimiert kehrte er jedoch zurück, da ihm die Kosten zu hoch waren. 1922 suchte er wegen Leistenbruch einen Arzt auf, der ihm von einer Operation der Gaumenspalte abriet, ihn aber auch nicht auf einen Obturator aufmerksam machte. Von einem Dentisten wurde ihm dann im Jahre 1928 eine Prothese angefertigt, nachdem die langen unförmigen Dreier und die verkümmerten Einser extrahiert waren. Der Dentist versuchte an der Prothese einen Verschluss aus Gummi zu machen, der aber zu andauernden Entzündungsprozessen führte. Diese veranlassten Röttler, den Verschluss wieder abzuschrauben. Der in der Nahrungsaufnahme behinderte und infolgedessen schwächliche Patient erlitt 1932 abermals Leistenbruch und wurde in der Freiburger Klinik operiert. Nach seiner Heilung kam er in die Zahnklinik, um sich einen Obturator anfertigen zu lassen.

Status praesens:

Der Patient ist klein und schwächlich. Die Oberlippe ist eingezogen. Die Narben der Hasenschartenoperation sind gut verheilt, sie verlaufen von den Nasenöffnungen schräg abwärts zur Mitte der Lippenhöhe. Hier sind sie durch eine cirka 1 cm lange Quernaht verbunden, von deren Mitte ein feiner Narbenstrich durch das Lippenrot zieht. Der Zwischenkiefer ist noch durch tiefe Furchen von dem Oberkiefer getrennt, ist aber überall von normaler Schleimhaut bedeckt. Der harte Gaumen ist hoch gewölbt. Die Spalte zieht sich vom For. incisivum geradlinig durch den harten Gaumen weichen Gaumen und Uvula. Die Spalte ist zunächst 1 cm breit und erweitert sich dann auf 2 cm in der Mitte des weichen Gaumens. Weiter rachenwärts verengert sie sich wieder auf 1 cm.

Der Zahnbestand zeigt folgenden Befund:

	6 5 4	4 5 6 7	
rechts			links
	7 5 4 3 2 1	1 2 3 4 5 7	

Der Patient spricht undeutlich und klagt über Beschwerden beim Essen. Getränke und Speisen kommen in den Nasenraum; teils gelangen sie von hier wieder nach aussen, teils setzen sie sich im Nasenraum fest. Nudeln und Salate machen ihm in der Beziehung besondere Schwierigkeiten.

Krankengeschichte 2:

Wilhelm Karrer, 23 Jahre alt, wurde ebenfalls mit Cheilognathopalatoschisis geboren. Seine Mutter und ein Vetter hatten dasselbe Leiden. Die Mutter trägt Prothese, keinen Obturator. Ihre Sprache ist undeutlich, die Ernährung macht ihr keine besonderen Schwierigkeiten. Eine Operation, mit dem Ziele den Zwischenkiefer zu reponieren und die Hasenscharte zu ver-

nähen, wurde ausgeführt, als Karrer ein halbes Jahr alt war. Es bestand auch eine Verwachsungsstörung der beiden Unterkieferhälften, deren Operation ein Colobom hinterlassen hatte. Auch dieser Defekt wurde vernäht. Im Gegensatz zum ersten Patienten will Karrer keine besonderen Beschwerden in der Kinderzeit gehabt haben. Die Ernährung machte ihm keine grössseren Schwierigkeiten; durch seine Missbildung wurde er in geistiger und physischer Hinsicht nicht weiter beeinflusst. Aus diesem Grunde konnte er die Volks- und Gewerbeschule erfolgreich besuchen. Er erlernte das Schuhmacherhandwerk. 1930 wurde ihm von einem Techniker ein Obturator angefertigt, der aber keine Hilfe brachte, sondern wie bei dem ersten Patienten Entzündungen hervorrief. Karrer hat die Platte nicht mehr getragen. Am 6. Dezember 1932 kam er in die Freiburger Zahnklinik, um sich die Zähne konservierend behandeln zu lassen. Hier wurden ihm ausserdem die beiden oberen mittleren Schneidezähne extrahiert, deren Labialfläche infolge ihrer starken Torsion sich berührten.

Status praesens:

Patient ist bis auf die Missbildung gesund und kräftig. Narben ungefähr in Form einer Stimmgabel ziehen sich von den beiden Nasenlöchern zur Lippe. Die Oberlippe ist infolge der Narbenzüge sehr gespannt. Starkes Hervortreten des Unterkiefers, verstärkt durch die wulstig vernähte Unterlippe, rufen den Eindruck einer Progenie hervor. In Wirklichkeit handelt es sich um eine Mikrognathie, um ein Zurückbleiben des Oberkiefers. Selbstverständlich macht das Zurückbleiben des Oberkiefers, in Verbindung mit der wulstigen Vorwölbung der Unterlippe, einen kosmetisch wenig schönen Eindruck. Im Vesstibulum ist normal

durchblutete Schleimhaut. Anatomisch entspricht der Mundvorhof nicht den normalen Verhältnissen Im Gebiet der Schneidezähne ist eine Vorhofsfurche kaum vorhanden. Die Nichtvereinigung des Zwischenkiefers mit den Oberkieferfortsätzen ist noch durch Furchen sichtbar. Vom For. incisivum zieht sich die etwa 1 cm breite Spalte, geradlinig durch Gaumen und Uvula; der Patient hat die seltene Fähigkeit, trotz der 1 cm breiten Spalte, die letzte Hälfte des weichen Gaumens zu schliessen.

An Zähnen sind noch vorhanden:

		7			4	3				3			7	
rechts														links
		7			4	3	2	1	1	2	3	4	7	

Wie eingangs erwähnt, werden allein in Deutschland jährlich cirka eintausend Kinder mit Spaltbildungen geboren. Ihnen zu helfen ist das Ziel der Männer gewesen, die Methoden ausarbeiteten, um anatomisch und funktionell möglichst normale Verhältnisse zu schaffen. Diesen Kranken zu helfen ist aber auch das Ziel derer gewesen, die in mühevoller Forschung sich über die Entwicklung und Entwicklungsstörungen klarzuwerden suchten, um hieraus vielleicht kausale Therapie ableiten zu können.

Entwicklungsgeschichte des Gesichtes:

Das Gesicht setzt sich embryonal aus verschiedenen Fortsätzen zusammen, die vom Stirnwulst und vom ersten Kiemenbogen ausgehen. Ungefähr am Ende der vierten Fötalwoche biegt sich das Kopfende des Embryos bauchwärts ab. Dadurch nähert sich der Stirnwulst dem ersten Kiemenbogen. Im Anschluss hieran differenziert sich auf den Stirnwulst die Augenanlage und das Riechfeld. Eine ektodermalae Einsenkung an der Grenze des Stirnwulstes

und des ersten Kiemenbogens, die nur durch eine dünne Epidermislage und das Darmepithel von dem Vorderdarm des Embryos getrennt ist, bezeichnen wir als Mundbucht. Diese primitive Rachenhaut, membrana buccopharyngea, reisst bald ein und es bildet sich die Mundhöhle. Aussen wird sie durch fünf Fortsätze begrenzt und zwar durch:

die beiden Unterkieferfortsätze,
die beiden Oberkieferfortsätze und
den Stirnfortsatz.

Der erste Kiemenbogen bildet die Unterkieferfortsätze und schickt nach hinten oben die Oberkieferfortsätze. Der Stirnfortsatz ist der Ausläufer des Stirnwulstes. Durch Höhenzunahme der Fortsätze, durch das Einreissen der Rachenhaut, und der dadurch hervorgerufenen Hineinbeziehung des sich anschliessenden Teiles des Vorderdarmes erweitert und vertieft sich die Mundhöhle. Sie umfasst jetzt die spätere Mundhöhle und den hinteren Teil der späteren Nasenhöhle. Durch Einsinken des vorhin genannten Riechfeldes auf dem Stirnwulsts vertieft sich diese area nasalis zur Riechgrube. Ihre Eingänge sind die späteren äusseren Nassenöffnungen. Durch die Vertiefung der Riechgrube bildet sich medial und lateral von ihr der mittlere und seitliche Nasenfortsatz. Die untere laterale Begrenzung bildet der Oberkieferfortsatz. Die medialen Nasenfortsätze verschmelzen miteinander. Ihre seitlichen unteren Enden schwellen an und bilden die proc ssus globulares. Der seitliche Nasenfortsatz ist vom Oberkieferfortsatz durch die Tränenasenrinne getrennt. Vom mittleren Nasenfortsatz trennt ihn ja die Riechgrube. Diese vertieft sich dadurch, dass der Oberkieferfortsatz, der mitltere und seitliche Nasenfortsatz verschmelzen. Sie verengert sich auch und zwar in der Weise, dass sich nur die

oralen Enden der Nasenfortsätze an dieser Verengerung beteiligen. Ursprünglich reichte, wie erwähnt, auch der Oberkieferfortsatz bis an die Nasenöffnung. Durch die Aneinanderlegung der Nasenfortsätze reicht er jetzt nur bis zur halben Höhe der Oberlippe. Der Vertiefung der Riechgrube ist einwärts durch eine dünne Epithelmembran eine Grenze gesetzt, die sich an der hinteren Begrenzung des mittleren Nasenfortsatzes befindet, am ausgebildeten Kinde also in der Gegend des For. incisivum. Diese membrana palatonasalis trennt also die primitive Nasenhöhle von der primitiven Mundhöhle. Die primitive Nasenhöhle ist demnach relativ kleiner als die des ausgebildeten Menschen. Durch Einreissen dieser Membran entstehen die primitiven Choanen. Sie stellen also eine Kommunikation der Mundhöhle mit der Nasenhöhle her. Als primitiven Gaumen bezeichnen wir also das Gebiet zwischen den Nasenöffnungen und den primitiven Choanen. Seitlich begrenzen denprimitiven Gaumen die Oberkieferfortsätze. Man nennt diese Stelle primitive Gaumenrinne beziehungsweise primitive Nasenbodenrinne. Der primitive Gaumen bildet also am ausgebildeten Kinde die Oberlippe innerhalb der Nasenöffnung, oder besser gesagt, unterhalb der ehemaligen weiten Nasenöffnungen; deshalb besser, weil diese weiten Nasenöffnungen sich durch Aneinanderlegung derbei den Nasenfortsätze verengern und dieser obere Teil selbstverständlich nicht zum primitiven Gaumen gehört. Sein Mundhöhlenteil wird zum vorderen Teil des bleibenden Gaumens bis zum For. incisivum und zu einem entsprechenden Teil des Alveolarfortsatzes. In kurzen Zügen habe ich die rohe embryonale Entstehung des Gesichtes aus verschiedenen Fortsätzen besprochen. Es bleibt uns noch, den Übergang der primitiven Mund- und Nasenhöhle in die bleibenden zu erörtern. Vom Oberkieferfortsatz bilden sich jeder-

seits Gaumenfortsätze, die zuerst senkrecht stehen, sodass die Zunge zwischen ihnen lagert. In der siebenten bis achten Woche richten sie sich auf und verwachsen in ihren vorderen und mittleren Abschnitten in der elften bis zwölften Woche. Hinten vereinigen sie sich nicht. Hier bilden sie die Gaumenbögen. Von oben wächst der zwischen den primitiven Choanen gelegene Schädelteil nach unten und verbindet sich mit den beiden Oberkiefermenfortsätzen. Im vorderen Teil keilt dieser Vomer sich zwischen sie und verwächst mit ihnen. Durch das Aufrichten der Gaumenfortsätze in die Horizontale wird ein Teil der hinteren oberen Mundhöhle zur Nasenhöhle. Durch den Vomer wird diese in zwei Teile geteilt. Durch die Verwachsung ist die Grösse der Nasenhöhle auf Kosten der primitiven Mundhöhle erweitert. Es resultiert die endgültige Nasen- und Mundhöhle. Die Gesichtsbildung wird vervollständigt durch das Verschwinden aller Rinnen und Furchen zwischen den Fortsätzen. Es würde den Rahmen dieser Arbeit überschreiten, wollte ich die feinere Entwicklung und Differenzierung klarlegen. Diese Entwicklung hat mit der Entstehung der Spalten nichts zu tun. In kunstvollem Aufbau entsteht die endgültige Form des Gesichtes.

Formale Genese der Spalten.

Es ist erklärlich, dass bei dieser komplizierten Entwicklung leicht Missbildungen auftreten können. Meistens äussern sie sich in Spaltbildungen. Alle diese Störungen müssen vor Ablauf der sechsten Fötalwoche beziehungsweise bei der isolierten Gaumenspalte vor Ablauf der zwölften Woche eingetreten sein, da die Gesichtsbildung nach dieser Zeit schon

soweit vollendet ist. Über den genauen Verlauf dieser Spalten, ich meine nicht klinisch, sondern entwicklungsgeschichtlich, herrschen viele Theorien, besonders bei der Lippenkieferspalte (Hasenscharte).

Drei Theorien haben vor allem Anlass zu Streitfragen gegeben:

1.

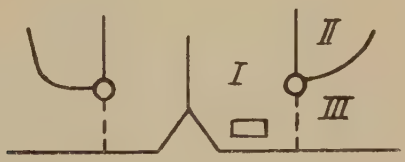

I. mittlerer Nasenfortsatz
II. seitlicher Nasenfortsatz
III. Oberkieferfortsatz
. . . Verlauf der Spalte
▭ Zwischenkiefer.

Nach Kölliker, als Vertreter der einen Theorie, beteiligt sich unter Ausschluss des seitlichen Nasenfortsatzes nur der mittlere Nasenfortsatz an der Entstehung der Oberlippe bis zur Nase. Erst dort setzt der seitliche Nasenfortsatz an. Der mittlere Nasenfortsatz bildet Nase, Philtrum, Septum, Siebbein und die beiden Zwischenkiefer mit je zwei Schneidezähnen. Die Spalte verläuft demnach lediglich zwischen Oberkieferfortsatz und seitlichen Nasenfortsatz, sie verläuft extraincisiv. Die Varietäten in der Stellung der Zähne führt Kölliker auf die Unabhängigkeit der Zahnbildung von der Knochenbildung zurück. Die zwischen den Schneidezähnen verlaufende Sutur ist keine Knochennaht, sondern eine Gefässfurche. Streng schematisch versuchen die obenstehenden Zeichnungen die jewe i lige Theorie zu veranschaulichen.

2)

1. mittlerer Nasenfortsatz
2. seitlicher Nasenfortsatz
3. Oberkiefrförtsatz

. . . Verlauf der Spalte

▭ Zwischenkiefer

Albrecht nimmt vier Zwischenkiefer an. Der innere wird vom mittleren, der äussere vom seitlichen Nasenfortsatz gebildet. Die Spalte verläuft zwischen ihnen, sodass der Oberkieferfortsatz an der Spalte für gewöhnlich unbeteiligt ist. Stehen zwei Schneidezähne medial der Spalte, verläuft nach ihm die Spalte lediglich zwischen seitlichem Nasenfortsatz nnd Oberkieferfortsatz. Der äussere Zwischenkiefer ist in dem Falle die mediale Begrenzung.

3)

1 mittlerer Nasenfortsatz
2 seitlicher Nasenfortsatz
3 Oberkieferfortsatz

. . . Verlauf der Spalte.

Die grösste Wahrscheinlichkeit hat die Ansicht Trendelenburg's für sich; sie stellt sozusagen ein Kompromiss der beiden vorhergehenden Auffassungen dar, soweit man in Vorgängen und Tatsachen von Kompromissen reden kann. Er lässt nämlich alle drei Fortsätze sich an der Bildung der Oberlippe und an

der Begrenzung der Spalte beteiligen; und zwar ist der seitliche Nasenfortsatz am oberen lateralen Drittel der Oberlippe beteiligt. Cheilognatoschisis entsteht demnach aus mangelnder Vereinigung des mittleren Nasenfortsatzes mit dem seitlichen Nasenfortsatz und dem Oberkieferfortsatz. Die Ansicht ist, soweit ausgeführt, richtig. Sie unterscheidet sich garnicht von der Köllikers. Nur muss man bei ihm statt der fertigen Nasenöffnungen das embryonale Riechfeld nehmen. Wie ich schon ausführte, ruft ja das Aneinanderlegen der oralen Enden der beiden Nasenfortsätze eine Verengerung dieses Riechfeldes und damit eine Erhöhung der Lippe hervor. Der dadurch gewonnene Teil der Oberlippe liegt lateral natürlich im Bereich des seitlichen Nasenfortsatzes. Beide Theorien sind also eigentlich identisch. Sehr sorgfältig und eingehend hat sich Innouye mit dem Studium dieser Dinge befasst. Er kommt auf Grund seiner genauen embryologischen und teratologischen Untersuchungen zu dem Standpunkt, dass die Hasenscharte, jedenfalls die Gnathoschisis auf eine Nichtvereinigung innerhalb des komplizierten Zwischenkiefers zurückzuführen ist. Dieser besteht aus einem Körper und vier Fortsätzen. Um nun das Auseinanderhalten dieser Zwischenkieferfortsätze von den vorher genannten grösseren Fortsätzen einfacher zu gestalten, — sie haben nämlich dieselben Namen, also Nasenfortsatz, Gaumenfortsatz, usw. — werden diese Fortsätze von jetzt ab mit lateinischen Namen genannt. Ich unterscheide also neben dem Zwischenkieferkörper den proc. nasalis, den proc. alveolaris, den proc. palatinus medialis und lateralis. Vom hinteren unteren Teil des Körpers schiebt sich nach vorn und oben der proc. nasalis an die apertura piriformis. Wenn Innouye mit der apertura piriformis die frühempryonale Riechgrube meint, so ist es nicht

ganz recht; denn an der Bildung der Riechgrube im lateralen unteren Teil ist auch der Oberkiefer beteiligt. Erst durch das Aneinanderlegen und Verwachsen der Nasenfortsätze wird der Oberkieferfortsatz von der Begrenzung der Nasenöffnung ausgeschlossen. Versteht man unter apertura piriformis die endgültige Nasenöffnung, ist es recht. Die Sutura interincisiva ist zwar mit Albrecht und im Gegensatz zu Kölliker eine Knochennaht. Sie zeigt aber nicht die Verschmelzung des Oberkieferfortsatzes mit dem mittleren Nasenfortsatz, sondern nur die Vereinigung des proc. palatinus medialis mit dem proc. palatinus lateralis des Zwischenkiefers. Die Hasenscharte verläuft auf die Weichteile bezogen, wie Treudelenburg schon annahm, zwischen mittlerem Nasenfortsatz einerseits und seitlichem Nasenfortsatz sowie Oberkieferfortsatz andererseits. Im Knochen liegt die Spalte innerhalb des Zwischenkiefers, der auch in das Gebiet des seitlichen Nasenfortsatzes und des Oberkieferfortsatzes reicht. Sie verläuft eigentlich genau wie in den Weichteilen. Man darf nur nicht wie bisher den Zwischenkiefer als alleiniges Produkt des mittleren Nasenfortsatzes anffassen. Die mediale Begrenzung der Spalte bildet der mediale Teil des Körpers, der der proc- alveolaris medialis, der proc. palatinus medialis; die laterale Begrenzung bildet der seitliche Teil des Körpers, der proc. alveolaris lateralis und proc. palatinus lateralis. Die laterale Begrenzung der bis ins Nasenloch durchgehenden Spalte bildet im oberen Drittel der Lippe bis zur endgültigen apertura piriformis der seitliche Nasenfortsatz. Als Wichtigstes darf ich aus den Forschungen Innouyes zusammenfassend hervorheben, dass der Zwischenkiefer nicht nur im Gebiet des mittleren Nasenfortsatzes liegt, sondern auch durch seinen proc. nasalis in das Gebiet des seitlichen Nasenfortsatzes und durch seine

verschiedenen processus laterales in das Gebiet des Oberkieferfortsatzes reicht. Hieraus resultierend die wichtige Tatsache, dass die Entwicklung des Knochens mit den primären Gliederungen des Gesichtes nicht in unbedingt gesetzmässigem Zusammenhang steht.

Über die formale Genese der Gaumenspalten herrscht eine einheitliche Auffassung. Sie entstehen, wenn die Aufrichtung der vom Oberkieferfortsatz entspringenden Gaumenfortsätze aus irgendeinem Grunde unterbleibt. Der Vomer kann sich infolgedessen nicht mit ihnen vereinigen.

Häufig kommt es vor, dass bei den Spaltbildungen überzählige Schneidezähne vorhanden sind. Sie sind zurückzuführen auf die Teilung des oft in der Spaltlinie liegenden zweiten Schneidezahnes. Wird der Zahnkeim durch die Teilung so geschädigt, dass er entwicklungsunfähig wird, entsteht eine Unterzahl der Zähne. In seltenen Fällen kann er dann dysontogenetisch entarten und z. B, zur Follicularcyste führen.

Selbstverständlich können ausser Hasenscharte und Gaumenspalte noch andere Spaltbildungen im Gesicht auftreten. Sie zu erörtern ist jedoch nicht meine Aufgabe. Der Vollständigkeit und des Überblickes halber will ich sie kurz aufzählen. Die schräge Gesichsspalte verläuft in der Tränennasenrinne, entsteht also, wenn der Oberkieferfortsatz sich nicht mit dem mittleren und seitlichen Nasenfortsatz verbindet. Nach ihrer jeweiligen Ausdehnung unterscheidet Morian drei Formen. Die mediale Oberlippenspalte resultiert, wenn die proc. globulares sich nicht vereinigen. Sie ist häufig nur vorgetäuscht, in Wirklichkeit handelt es sich dann um eine doppelseitige Hasenscharte, bei der das Philtrum unentwickelt ist, sodass es garnicht zur Geltung kommt. Bei Nagern ist diese Spalte physiologisch. Unter-

bleibt die Vereinigung des Oberkieferfortsatzes, entsteht die quere Gesichtsspalte. Interessanter für uns ist die mediale Unterkieferspalte, da sie bei unserem zweiten Patienten durch ein Colobom der Unterlippe ebenfalls angedeutet ist. Bei dieser Spaltbildung hat die Vereinigung der beiden Unterkieferfortsätze nicht stattgefunden. In den nicht vereinigten Teilen gehen Wachstums- und gewebliche Differenzierungsvorgänge weiter; doch können sie auch im Wachstum zurückbleiben, sodass die Ansicht einiger Autoren falsch ist, die besagt, dass z. B. bei Gaumenspalten der Oberkiefer um den Spalt zu gross ist, und zwangsläufig ist auch ihre Therapie falsch, die sie aus ihrer Ansicht entwickeln und die ein Aneinanderrücken der Spalträuder auf gewaltsamem Wege versucht.

Causale Genese:

Die diese Missbildungen auslösenden Momente sind noch nicht vollständig geklärt. Es sind Hemmungsbildungen, d. h., die Entwicklung embryonischer Prozesse wird nicht zu Ende geführt. Nach Peter unterscheidet man endogene und exogene Ursachen. Von den inneren Gründen spielt wohl die Erblichkeit die wichtigste Rolle, wie ich schon im Anfang meiner Arbeit hervorhob. Auch bei meinen beiden Patienten sind Anhaltspunkte hierfür gegeben. Röttler hat in seiner Verwandtschaft die Cousine als Leidensgefährtin, Karrer sogar Mutter und Vetter. Haymann fand bei zwanzig Prozent dieser Kranken Anhaltspunkte für die Vererbung; ich halte die Prozentzahl für höher. Es ist ja genügend bekannt, welch ungenaue Ergebnisse Erblichkeitsstatistiken aufweisen. Diese fehlerhafte Keimalange kann durch väterliche und mütterliche Ascendenz vererbt werden, sodass der oft beschuldigte Uterus nicht als allgemeingültige Erklärung abgegeben werden kann.

Interessant ist die Tatsache, dass sich nicht immer dieselbe Form der Spalte vererbt.

Ausser der Vererbung nahm Virchow lokalentzündliche Reize an, Biondi eine primäre Atrophie der Spalträuder infolge der Entzündung. Schorr glaubt nicht, dass Mangel an Material, sondern Mangel an Aufbauenergie die Schuld trage. Hentze beschuldigt den zu hohen intracraniellen Druck und zu reichliche Flüssigkeitsansammlung. Er sucht seine Ansicht durch den Hinweis auf die Tatsache zu sichern, dass mit Spaltbildungen garnicht selten Hydrocephalus und Encephalus verbunden sind. Weiterhin sind beschuldigt congenitale Geschwülste, Einlagerungen des Daumens in die Mundbucht, eine zu grosse Zunge, die ein Aufrichten der Gaumenfortsätze verhindert. Panum wies Spaltbildungen durch Einlagerung von Fremdkörpern in einem Hühnerembryo nach. Bedeutender und erwiesener sind die Störungen, die vom Amnion ausgehen. Zunächst sind es die amniotischen Stränge — Simonartschen Bänder — die bald in Form breiter Verwachsung mit dem Gesicht, bald in strangartiger Einlagerung in die Spalten diese Störungen hervorrufen. Aus demselben Grunde sieht man garnicht selten bei Leuten mit Spaltbildungen kleine Anhänge an Ohr und Auge. Indirekt kann das Amnion die Ursache dadurch sein, dass es als zu eng die Nackenbeuge verhindert oder zu intensiv gestaltet. Als allgemeine Erklärung befriedigt auch diese Theorie nicht, da die Spalten dann nicht so gesetzmässig, sondern viel atypischer verlaufen müssten.

Klinisches Bild und Prognose:

Die Prognose der einzelnen Spaltbildungen hängt von der jeweiligen Ausdehnung, von dem klinischen Bild ab. Einfache Weichteilspalten bedingen häufig

lediglich eine Entstellung, grössere Weichteillücken lassen die Mundhöhle austrocknen, setzen die Zähne äusseren Schädlichkeiten aus. Die bei meinen Patienten vorliegende komplizierte Lippenkiefergaumenspalte z. B. hat die weitgehendsten Störungen zur Folge. Die Gaumenspalte verschafft eine Kommunikation der Mundhöhle mit der Nasenhöhle. Saug- und Schluckakt sind dadurch erschwert. Durch das Vorspringen des Bürzels wird die Entstellung sehr störend. Bei beiden Patienten ging die Spalte jederseits bis ins Nasenloch. Vor der Operation klafft der Spalt für gewöhnlich unten mehr als oben und verläuft medial steiler als lateral. Die Ränder sind stets mit Schleimhaut ausgekleidet. Die Nasenlöcher sind verbreitert und abgeflacht. Das Philtrum ist bei diesen durch Kieferdefekt komplizierten Spaltbildungen kurz und unansehnlich; es lässt sich von der Unterlage nicht abheben. Die Schneidezähne werden durch die fehlgeleitete Entwicklung in Stellung, Form und Zahl beeinflusst. Bei unseren Patienten sind aus diesem Grunde schon sämtliche Schneidezähne extrahiert. Dem Franz Röttler fehlen auch schon die Dreier, die nach seinen Angaben wie Hauer vorstanden. Ebenfalls fehlen die mittleren Schneidezähne, die nur sehr verkümmert durchgebrochen waren. Die seitlichen Schneidezähne sind überhaupt nicht durchgebrochen. Wilhelm Karrer extrahierte ich die mittleren Schneidezähne. Sie waren in ihrer Längsachse so gedreht, dass die Labialflächen sich berührten. Die seitlichen Schneidezähne sind auch bei ihm nicht zum Vorschein gekommen. Diese Unterzahl der Zähne erklärt sich aus der Tatsache, dass der Spalt jederseits durch die Keimanlage der Zweier ging. Dadurch wurde, wie ich in der Entwicklungsgeschichte schon hervorhob, die Differenzierung und Weiterentwicklung dieser Zähne verhindert. Dass im Gegen-

satz hierzu die Keimanlage die Teilung gut überstehen kann, und sich aus der einen Anlage dann zwei Zähne entwickeln können, sagte ich ebenfalls schon. Die Kieferspalte endet hinter dem For. nasopalatinum. Streng medial geht die Spalte weiter durch den harten Gaumen, weichen Gaumen und Uvula. Mit Wolfsrachen deutet der Volksmund schon die Verschlimmerung der Hasenscharte an. Die Leidensgeschichten unserer zwei Patienten legen beredtes Zeugnis für die schwerwiegenden Folgen dieser Missbildung ab. In frühester Kindheit stehen die Saug- und Schluckbeschwerden im Vordergrund, die auch durch Schnabel- oder Löffeltasse nicht beseitigt werden können. Flüssigkeiten und Speisen gelangen in die Nase und kommen von hier durch die Nasenöffnungen wieder nach aussen. Die Nasenschleimhaut wird gereizt, es kommt zu katarrhalischen Entzündungen mit vermehrter Schleimabsonderung. Die Zersetzungsstoffe erzeugen im Magen- und Darmkanal ebenfalls Katarrhe. Bei Röttler zeigte sich diese Erscheinung im besonderen Masse. Gegen die Darmkatarrhe wurde ihm Jahre hindurch Eichelkaffee gegeben. Grösserer Erfolg blieb der Behandlung natürlich versagt. Als weitere Folge machen sich Störungen in den Atmungsorganen bemerkbar; Speisebestandteile gelangen in die Luftröhre, es kommt zu Schluck- und Aspirationspneumonie. Nicht genügend erwärmte und unfiltrierte Luft ist ein weiterer Faktor für Pneumonien. Durch dauernde entzündliche Katarrhe durch Schwierigkeiten in der Nahrungsaufnahme bleiben die Kinder sehr zurück und schwächlich. Nur die sorgsamste Pflege vermag sie für gewöhnlich am Leben zu erhalten. Nach Abel stirbt die Mehrzahl solcher Kinder schon im ersten Monat. Bei Karrer und Röttler fiel mir in ihren Angaben auf, dass bei Beiden nach dem zweiten Jahr eine

wesentliche Besserung eingetreten sei. Im Gegensatz zu ihren Geschwistern blieben sie sogar von Kinderkrankheiten verschont. Man kann diese doch eigentlich auffällige Erscheinung vielleicht zurückführen auf die Anwesenheit allgemein gegen Infektion wirkender Immunkörper, die sich im Verlauf der vielen überstandenen Krankheiten im Körper gebildet haben. Statt der körperlichen Schwäche und Hilflosigkeit treten im heranwachsenden Alter die Sprachstörungen in den Vordergrund. Unendlich unvollkommen und krüppelhaft, erzählte mir Röttler, sei er sich während der Schulzeit vorgekommen. Lehrer und Mitschüler hätten seine aus diesen Minderwertigkeitsgefühlen sich ergebende psychische Deprgssion nicht im geringsten verstanden. Immer tiefer gingen die Komplexe, immer abgeschlossener wurde der Patient gegen seine Umgebung. Besonders als er in die Jahre kam, wo der junge Mann sich nach einer Lebensgefährtin umschaut, sei ihm seine Unvollkommenheit stark zu Bewusstsein gekommen Die Depression stempelte unauslöschliche Merkmale in die Seele des körperlich sowieso schon schwächlichen Mannes. Als ich ihn im Dezember 1932 zum ersten Male zu Gesicht bekam, machte er als siebenunddreissig jähriger Mann noch denselben unsicheren und unselbständigen Eindruck. Je feiner und zarter die Seele des Menschen ist, umsomehr leidet er unter seiner Abgeschlossenheit und seiner Minderwertigkeitsgefühlen. Bei Karrer machten sich diese seelischen Schwierigkeiten in viel geringerem Masse bemerkbar. Auch die rein körperlichen Folgen sind bei Menschen mit denselben Spaltbildungen oft verschieden. Über Schluck- und Saugbeschwerden in der Kindheit klagt z. B. Karrer nicht. Da die Mutter dieselbe Spaltbildung hat, könnte man evtl. an eine direkt ererbte Innervation der Muskelteile denken,

für die auch Forscher eintreten. Ich halte diese Ansicht für unwahrscheinlich, nehme sie auch in diesem Falle nicht an. Da Körper und Geist bei Karrer nicht unter so ungünstigen Verhältnissen heranwuchsen wie bei Röttler, konnte er die Volks- und Gewerbeschule ohne grössere Schwierigkeiten durchlaufen, was bei Kindern mit Gaumenspalten ziemlich selten der Fall ist. Günstiger lagen für ihn die Verhältnisse auch dadurch, dass seine vom gleichen Schicksal 'getroffene Mutter die Nöten und Schwierigkeiten ihres Kindes ganz verstand und seinen Bedürfnissen Rechnung tragen konnte. Leider ist es öfter der Fall, dass die Eltern wegen der Missbildung den Kindern nicht die rechte Pflege angedeihen lassen, die sie in so hohem Masse bedürfen.

Therapie der Lippenkieferspalte.

All die erwähnten Schädlichkeiten und schwerwiegenden Folgen lassen eine frühzeitige Therapie erwünscht erscheinen. Die Hasenscharte, in unseren Fällen die komplizierte Lippenkieferspalte, wird operiert, sobald das Kind das Geburtsgewicht wieder erreicht hat, in der dritten bis vierten Woche, mindestens im ersten halben Jahr. Die Frühoperation beseitigt in gewissem Masse die Entstellung des Gesichtes, verhindert zum Teil die sekundären Schädlichkeiten und übt durch physiologischen Dauerdruck einen günstigen Einfluss auf die Kieferform aus. Gegen frühzeitige Operationen der Lippenkieferspalten könnten eventuell die Gefahren der Operation sprechen, die in Narkose, Blutung und Infektion bestehen. Klapp empfiehlt vorsichtige Anwendung der Äther-Narkose, andere behaupten, dass Kleinkinder die Chloroform-Narkose ausnehmend gut vertragen. Die Blutung kann durch Klemmen der Arterien verhindert werden. Die Infektion tritt bei älteren schon ge-

schwächten Kindern eher auf. Meinen beiden Patienten wurde die Cheilognathoschisis ebenfalls im ersten halben Jahr mit Erfolg operiert. Das bürzelartige Vorstehen des Zwischenkiefers machte eine zweimalige Operation nötig. Zunächst wurde der Vomer keilförmig reseziert und der Zwischenkiefer in die normale Lage gedrückt. Schwierigkeiten entstehen bei der Rückverlagerung manchmal dadurch, dass das Os prominens grösser ist als die für ihn bestimmte Lücke, gleichsam, als ob ausserbalb des Kieferbogens besonders günstige Ernährungsverhältnisse vorlägen. In solchen Fällen wird man den Oberkiefer dehnen oder das Os prominens stutzen müssen.

Eine Knochennaht nach der Resektion ist nicht nötig, die Weichteilnaht gewährt genügenden Halt. Ist der Vorsprung des Bürzels gross gewesen, resultiert häufig die sogenannte Bulldoggennase. Um diese zu vermeiden führt Reich (Perthes) einen Schnitt vorn durch das Nasenseptum; reseziert erst dann ein keilförmiges Stück weiter hinten aus dem Zwischenkiefer. Er kann jetzt den Bürzel zurückverlagern ohne die Nasenspitze abzuflachen. Auf unblutigem Wege versuchte man die Rückverlagerung durch geeignete Pelottenverbände. Thiersch empfahl den Schmetterlingsverband, Ernst seine Pelotte, die gleichzeitig den Zwischenkiefer zurückzieht und die Gaumenspalte verengert. Gummibinden als Dauerdruck sind ebenfalls zur Anwendung gekommen. Lediglich eine weitgehende Mobilisation der Weichteile, die unter starkem Druck zusammengenäht werden, wird in allerneuester Zeit von Veau, Rosenthal und Lexer ausgeführt. Sie haben bisher gute Erfolge gemeldet. Sollte sich ihre Ansicht weiterhin bestätigen, wäre es ein grosser Erfolg; denn die Operation würde vereinfacht und, was die Hauptsache ist, die Reposition über-

nehmen physiologische Kräfte. Zur Weichteilnaht sind verschiedene Schnittmethoden angegeben, die variieren in den kosmetischen Vorteilen, in der Haltbarkeit und in der Kompliziertheit der Schnitte. Ein ein faches Ausschneiden des Lippenrotes und Zusammenziehen der Wundränder wird nicht mehr ausgeführt, da ein hässlicher starker Einkniff des Lippenrotes nicht zu vermeiden ist. Malgeigne liess die Schleimhaut an ihrer Basis in Verbindung mit dem Lippenrot und benutzte es zur Bildung der fehlenden Lippe. Mirault, von Bruns und Langenbeck bildeten nur ein Läppchen und zwar aus dem längeren und steileren ateralen Rande; der andere Rand wird stumpfwinklich angefrischt, sodass in ihm genau das Läppchen passt. Das Tuberkulum liegt genau in der Mitte. König schneidet den Defektrand vollständig aus, verlängert die Anfrischung durch je einen paralell zum Lippenrot gezogenen Schnitt. Es resultiert für gewöhnlich eine hohe Lippe; ausserdem ist die Nahtstelle dort, wo die Anfrischungen zusammenstossen, sehr schwach. Die Narben haben folgende Form:

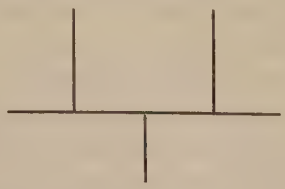

Um die schwachen Nahtstellen zu vermeiden, wählt Hagedorn die Zickzacknaht. Dann ziehen die Narben in Form einer Triangel:

Die Verlaufsrichtung der Narben bei meinen Patienten lassen vermuten, dass diese Schnittmethode bei ihnen angewandt ist.

Bei durchgehenden Hasenscharten bedarf auch der vordere Teil der Nasenhöhle der plastischen Deckung. Häufig sind vorher Entspannungsschnitte nötig. Zu diesem Zwecke löste Roonhyusen die laterale Lippenhälfte und eventuell auch den Nasenflügel vom Knochen. Wegen des grossen Blutverlustes sind andere Methoden empfohlen worden. Roser führte einen horizontalen Schnitt unter der Nase und einen Schnitt um den Nasenflügel herum:

Dieffenbach propagierte seinen Wellenschnitt, der umgekehrt verläuft:



Nach diesen Entspannungsschnitten schlägt man den Schleimhautlappen des medialen Spaltrandes um, lässt ihn an seiner oberen Basis in Verbindung mit dem Mutterboden und bildet dann mit diesem S-förmigen Lappen den unteren vorderen Nasenboden. Zur schönen Rundung des Nasenloches kann man einen Gummidrain einlegen.

Diese klassischen komplizierten Schnittmethoden nach Mirault, König, Hagedorn usw. treten heute immer mehr in den Hintergrund. Das moderne Prinzip hat Hertel ausgedrückt weun er sagt: „Bei der Spaltlippe ist alles vorhanden, man braucht nur die getrennten Teile fest und in physiologischer Weise aneinanderzubringen. Das Wichtigste ist die genaue Lippenmuskelnaht. Sie wird erreicht nach Aufspaltung der Lippenhälfte durch subkutane, weitausgreifende Drahtschlingenlegung. Dann hat weder die Schleimhaut noch die äussere Haut viel zu halten.“ Ich glaube auch, dass es einem guten Operateur gelingen wird, ohne besonderes System lediglich sich nach den gegebenen Verhältnissen richtend, ein gutes

Resultat zu erzielen. Falsch wäre es auf jeden Fall, wollte man nach Jahren aus den chirurgischen Endeffekt allein die Schnittmethode bewerten. Es spielen noch andere Faktoren wichtige Rollen. Die Ausdehnung des Defektes, die Konstitution, die Heilungstendenz ist verschieden. Als Wichtigstes wird nicht die Methode, wohl aber die individuelle Fertigkeit und Geschicklichkeit des Operateurs den Endeffekt bestimmen.

Behandlung der Gaumenspalte:

Die chirurgische Behandlung der Gaumenspalte ist noch nicht sehr alt. Bis dahin hatte man mit mehr oder minder glücklicher Hand und Geschick auf prothetischem Wege eine Deckung gesucht. Vor gut hundert Jahren berichtete von Gräfe zum ersten Male von einem Verschluss des weichen Gaumens durch einfache Naht. Bald darauf erschienen mehrere Mitteilungen über ähnliche Fälle. In Frankreich war es Roux, in England Fergusson, in Deutschland Dieffenbach, die die Methoden weiter ausarbeiteten und verbesserten. Bekannt und auch heute noch geübt sind die Seitenschnitte Dieffenbach's, die eine wesentliche Entspannung bewirken. Um dieselbe Zeit gelang es dem Zahnarzt Krimer den harten Gaumen zu schliessen. Er drehte die Gaumenspalte von Seitenschnitten aus um 180 Grad mit der Ernährungsbasis zum weichen Gaumen. Dieffenbach führte seine für den weichen Gaumen angegebenen Seitenschnitte auch im harten Gaumen aus. Er löst die Gaumenplatten am Alveolarfortsatz, zieht sie zur Mitte und vernäht sie mit zwei bis drei Bleinähten. Von Langenbeck führte diese Methode weiter aus. Ihm verdanken wir die Angabe der unterbrochenen Seitenschnitte. Von der falschen Voraussetzung ausgehend, dass der Oberkiefer um den Spalt zu gross sei, versuchte man durch Kom-

pression des Kiefers ein Aneinanderrücken der Spaltränder und damit einen Verschluss zu erzielen. Am radikalsten ging Brophy vor. Durch Daumen- oder Zangendruck frakturierte er beim Kleinkind den Oberkieferkörper in einer Querlinie unterhalb des Jochbogens, wie wir sie bei Oberkieferbrüchen garnicht selten sehen. Oberhalb der Zahnkeime durchzieht er den Kiefer mit Drähten, die buccal über Bleiplatten geknüpft werden. Hinterher erfolgt die Weichteilnaht. Zur Kritik dieser Methode sei gesagt, dass der Oberkiefer nur selten um den Spalt zu gross ist, dass zweitens eine gewaltsame Fraktur nicht immer die Richtung nimmt, die man wünscht. Drittens können die Drähte leicht die Zahnkeime schädigen oder, wenn man in dieser Beziehung zu vorsichtig ist, besteht die Möglichkeit, dass man die Oberkieferhöhle, trotz ihrer Kleinheit, eröffnet. Ist der Oberkiefer wirklich zu gross, sollen die beiden Kieferhälften genähert werden, stehen uns immer noch bessere und schonendere Wege offen. Sebileau verfertigte zu diesem Zwecke eine Zelluloidplatte, die zwei Jahre später von Schröder und Helbing modifiziert wurde. Die Molaren tragen volle Zelluloidkappen; bei den übrigen Zähnen sind nur die buccalen Flächen bedeckt. In dieser, an einer Stelle gefurchten Kappe, läuft aussen ein Stahlbügel. Durch ein Schraubengewinde wird die Kompression ausgeführt. Auch dieses Verfahren hat natürlich eine schwere Deformierung des Oberkiefers mit daraus resultierender Schädigung der Zähne zur Folge. Einen Apparat zum Aneinanderrücken der Spalträuder konstruierte auch Neumann. Er nimmt eine Blechklammer, die den ganzen harten Gaumen überspannt und buccal in die Umschlagsfalte greift. Mit einer Zange wird die Klammer zusammengedrückt und durch eine Schraube fixiert. Die Konstruktion kann selbstverständlich nur beim Kleinkind

angewandt werden, da die Zähne ein gleichmässiges Übergreifen in die Umschlagsfalte verhindern würden. Ernst verfertigte einen Apparat, der gleichzeitig den Kiefer seitlich komprimiert und den vorstehenden Bürzel reponiert. Die Konstruktion ist eigentlich ein Widerspruch, da eine Kompression eine Verschmälerung der Spalte auch in ihrem vorderen Teil zur Folge haben würde, die Lücke also für den Bürzel zu eng würde. Eine Spaltausfüllung durch Material aus der Umgebung ist auch versucht worden. Teile aus Lippe, Wange, Vomer und unterer Muschel sind implantiert worden. Aus anatomisch-physiologischen Gründen ist man hiervon abgekommen. Die Funktionstüchtigkeit liess viel zu wünschen übrig. Bei all diesen angegebenen Operationsmethoden tritt häufig trotz guter anatomischer Wiederherstellung eine zu starke Spannung des weichen Gaumens auf, die verhindert, dass die Uvula sich an den Passavantschen Wulst legt. Dadurch ist die Kommunikation von Mund- und Nasenhöhle nicht aufgehoben, die Funktionstüchtigkeit sehr eingeschränkt. Die Amerikaner empfehlen, den weichen Gaumen vom harten Gaumen zu trennen und isoliert zu vernähen, da die Spannung dadurch vermindert würde. Zur Deckung des Defektes im harten Gaumen wird eine Prothese angefertigt. Auch auf anderer Weise hat man versucht, diese letzte Verbindung zwischen Uvula und Passavantschen Wulst herzustellen. Statt den Gaumen nach rückwärts zu verlagern, verschob man den P. Wulst durch Fettimplantationen oder durch Parafininjektionen weiter vorwärts. So wollte man die letzte Kommunikation zwischen Mund- und Nasenhöhle beseitigen. Zu einem befriedigenden Erfolg führte die Methode nicht. Ein geschickter Operateur wie Julius Wolf ging nach der zweizeitig ausgeführten Operation nach von Langenbeck resigniert dazu über, den Ver-

schluss durch einen Obturator nach Schiltsky herzustellen, um bessere Sprechresultate zu erzielen.

Eine beachtenswerte erfolgreiche Neuerung gibt uns die Gaumenoperation nach Halle-Ernst. Als oberster Grundsatz dieser Operationsmethode gilt:

Wiederherstellung des funktionswichtigen weichen Gaumens auf Kosten des harten Gaumens. Der Spalt im harten Gaumen wird nach der Langenbeck'schen Methode durch Ablösung des Gaumenüberzuges überbrückt. Im weichen Gaumen verwendet er die Seitenschnitte Dieffenbachs, die er senkrecht über die Mandibula hinweg, medial vom Lig. pterygomandibulare, fast bis zum Mundboden fortsetzt. Der Schnitt durchtrennt den M. buccopharyngeus und eröffnet damit den Spalt zwischen der eigentlichen Schlund-Ringmuskulatur und dem M. pterygoideus internus, der mit lockerem Bindegewebe gefüllt ist. Jetzt kann man stumpf ohne jede Blutung und ohne die Gefahr, wichtige Teile zu verletzen, bis zu den vorderen Wirbelsäulenmuskeln vordringen. Die ganze Seitenwand des Pharynx wird mit Nerven und Gefässen von ihrer Unterlage abgelöst, wodurch sich die Spaltränder ohne jede Spannung vereinigen lassen. Hierdurch hat jedoch der weiche Gaumen den Anschluss an die hintere Rachenwand noch nicht erreicht. In einer zweiten Operation löst Ernst die gesamte Schleimhaut des harten Gaumens von der knöchernen Unterlage bis zur Grenze des harten Gaumens. Dann wird der Hamulus pterygoideus abgemeisselt, womit der gesamte Überzug des harten Gaumens samt dem weichen Gaumen nach hinten geschoben werden kann. Die Rückverlagerung soll soweit geschehen, dass der weiche Gaumen die hintere Rachenwand erreicht. Mittels Zelluloidplatte und Tamponadenpolster wird der Gaumen in der neuen Lage fixiert. Im Gebiet des harten Gaumens epithelialisieren sich die Spalt-

ränder von den Schleimhäuten aus. Das Ziel ist also eine circuläre Schlundverengerung unter Annäherung an die hintere Rachenwand. Mit dieser Operationsmethode lassen sich in vielen Fällen brauchbare Resultate erzielen. Es ist allerdings eine ziemlich komplizierte Methode, die auch nach Erfolg den Patienten an das Tragen einer Gaumenplatte zur Deckung des Defektes im harten Gaumen bindet.

Passavant beschritt als erster einen anderen Weg. Er versuchte, die Uvula mit der hinteren Rachenwand zu vernähen. Daraus entstand die Passavant-Trendelenburg'sche Methode, die Schönborn ausführte und neuerdings in Deutschland von Rosenthal, Leipzig, hauptsächlich empfohlen wird. Ein Schleimhautmuskellappen mit unterer Basis wird von der hinteren Rachenwand abgetrennt und in die angefrischten Velumhälften eingenäht. Dadurch wurde die Spannung im weichen Gaumen vermindert und dieser gleichzeitig zurückverlagert, wodurch günstige Bedingungen für die Phonation geschaffen wurden. Durch die anschliessende Naht des in der hinteren Rachenwand gesetzten Defektes wurde der Mesopharyny zudem verengert. Für ältere Kinder, die erst spät zu dem Chirurgen kommen, hält Rosenthal diese seine Methode angezeigt. Die Kinder im ersten und zweiten Jahr opperiert auch Rosenthal nach Art des französischen Chirurgen Veau.

Das Vorgehen Veaus wird charakterisiert durch die Drahtumschnürung der Gaumensegelmuskeln ohne jeden seitlichen Entspannungsschnitt und durch die Ausnutzung der Mucosa nasalis zum Abschluss der Spalte im harten Gaumen. „Am Velum ist alles beweglich, hier genügt die feste Vereinigung der getrennten Teile; am harten Gaumen ist alles starr, hier müssen sinnvolle Plastiken ausgeführt werden", sagt Veau. Sein Vorgehen ist eine Operation für das

Kleinkind, nur in dem Falle besteht seine Ansicht hinsichtlich der blossen Vereinigung des Velums zurecht. Sind die Kiefer erst auseinandergerückt, — das geschieht zu Beginn des dritten Lebensjahres — wird die Spannung nach der Vernähung zu gross. Der phonetische Erfolg bei den Patienten Veaus gibt der Ansicht Recht. Von den Kindern, im ersten und zweiten Lebensjahre operiert, sprachen 70 Prozent normal, während die im dritten und vierten Jahre Operierten nur zu 26 Prozent eine vollkommene Lautbildung beherrschten. Für das Kleinkind ist also die Methode Veau die gegebene. Man könnte annehmen, dass die nach „Langenbecks" aufgetretenen sekundären Schädigungen sich in besonderem Masse in dem noch so jung nach Veau operierten Kiefer einstellen würden. Vorher führten nämlich entwicklungshemmende Narbenzüge zur Querverengerung des Kiefers und zur anormalen Zahnstellung. Die in Frankreich und in Deutschland in grosser Zahl nach Veau operierten Fälle zeigten, dass diese Schädigungen hier nicht auftreten. Man kann bei dieser Operationsmethode wirklich von einem durchschlagenden ausgezeichneten Erfolge sprechen. Wenn alle Kinder im ersten und zweiten Lebensjahr dem in dieser Hinsicht geschulten Chirurgen gebracht würden, würde sich vieles erübrigen. Leider aber werden die Mehrzahl der Kinder mit Gaumenspalten erst später der Behandlung zugeführt. Für sie kommt heute, wenn keine Kontraindikation gegen eine Operation besteht, die Methode Schönborn-Rosenthal oder Halle-Erust in Betracht, die ebenfalls beide ausgezeichnete Erfolge in den für sie indizierten Fällen aufweisen können.

Prothetische Behandlung der Gaumenspalten:

Man könnte meinen, dass bei diesen so fachmänisch durchdachten und ausgeführten Operationsmethoden

die Indikation für lediglich zahnärztliche Behandlung kaum noch zu stellen sei; und doch ist das Gebiet noch gross. Bevor ich auf die Frage der Indikation näher eingehe, will ich die Entwicklung und den heutigen Stand der prothetischen Therapie darlegen.

Die zahnärztliche Therapie besteht in der Anfertigung von Verschlussvorrichtungen, die den Zweck haben, die Nahrungsaufnahme zu erleichtern, normale Atmung und Sprache zu ermöglichen. Viele längst vergessene Versuche alter Zahnärzte sind schon ausgeführt, diesen Defekt zu schliessen. Baumwolle, Werg, Wachs, Kork und Leder sind zu diesem Zwecke verwandt worden. Mit den Anfängen der zahnärztlichen Technik wurden Gold- und Silberplatten dem Gaumen angebogen, die ihren Halt in umständlichen Vorrichtungen in den Defekten selbst fanden. Später wurden die Zähne zur Befestigung herangezogen. Erst in der zweiten Hälfte des neunzehnten Jahrhunderts wurden brauchbare Ergebnisse erzielt. Die Verwendung des Kautschuks brachte diese grossen Vorteile. Pioniere waren Kingsley, Süersen und Schiltsky. Kingsley unterschied Obturatoren und künstliche Vela. Diese verwandte er für isolierte Spalten im weichem Gaumen. Sie bestanden aus zwei durch ein Scharniergelenk mit einer Basisplatte verbundenen Kautschukblättern, die die Velumreste zwischen sich hielten und von diesen gehoben, einen Verschluss hervorbringen sollten. Grosse Erfolge sind hierdurch nicht erzielt worden. Als Nachteile machten sich bemerkbar die umständliche Art der Herstellung, die schlechte Haltbarkeit des vulkanisierten weichbleibenden Kautschuks, ausserdem sprachlich unzureichende Ergebnisse. Seine Obturatoren lehnten sich an die Grundsätze von Suersen. Als Material nahm dieser den festen Hartkautschuk. Der Velumfortsatz ist starr mit der Gaumenplatte verbunden. Anfäng-

lich war der Kloss sehr gross. Nach Suersens anatomisch falscher Auffassung musste er das ganze Cavum pharyngonasale ausfüllen. Lediglich ein kleiner Spalt an der hinteren Rachenwand liess Luft für die Atmung und für die Nasallaute passieren. Die Velumhälften glitten an den hohen Seitenflächen, die sich nach oben verbreiterten, sodass der Kontakt immer gewahrt blieb. Der Obturator fand trotz seiner Schwere eine ziemliche Verbreitung. Ihn handlicher und für den Patienten angenehmer gemacht zu haben, ist das Verdienst Warnekros. Er behauptete und bewies, dass der Obturator bedeutend kleiner hergestellt werden könnte, wenn man zum Verschluss den ganzen M. constrictor pharyngis superior wirken lasse, also ausser dem M. pterygopharyngeus (Passavantscher Wulst) noch den Glosso- Bucco- und Mylopharyngeus. Dieser nach Warnekros modifizierte Suersen-Obturator wird noch heute sehr oft angefertigt, und es ist unzweifelhaft, dass durch ihn gute und schöne Erfolge erzielt werden. Als starres Ganzes hat dieser Obturator natürlich den Nachteil, dass er nur bei durchgehenden Spalten im weichen Gaumen verwandt werden kann. Sehr häufig sieht man aber, dass besonders nach missglückten Operationen der vordere Teil des weichen Gaumens gut vernäht ist, weiter rachenwärts aber ein Spalt klafft. Oder das Velum ist in seinem letzten Drittel infolge der Operation so straff gespannt, dass ein Verschluss nicht herbeigeführt werden kann. Für diese Fälle baute Schiltsky seinen Obturator. Durch eine in der Gaumenplatte befestigte Spiralfeder wurde ein mitLuft gefüllter Ballon gehalten, der den letzen Spalt verschliessen sollte. Er nahm Weichgummi, weil er es als Vorteil ansah, dass bei jeder Muskelbewegung der Pflock sich eindrücken liess. Warnekros veränderte auch diesen Obturator. Statt des Gummiballons nahm er harten Kau-

schuk, statt der Spiralfeder wählte er eine feste Verbindung des Klosses mit der Gaumenplatte durch Golddraht oder Blechstreifen.

In neuerer Zeit wird sehr oft eine neue Obturatorenform empfohlen, mit denen sich ausgezeichnete Erfolge erzielen lassen. Von dem Bestreben erfüllt, den phonetischen Erfolg durch Obturatoren zu verbessern, stellten verschiedene Forscher Vergleiche an zwischen den akustischen Eigenschaften der Sprachlaute im pathologisch veränderten Resonanzraum bei Gaumenspalten und den unter normal-physiologischen Verhältnissen geformten Tönen. Bei den Untersuchungen stellte Fröschels fest, dass die engen Nasengänge und die Kuppel der Nasenhöhle Bildner der unharmonischen Teiltöne sind, und die Schallwellen bei der Rhinolalia aperta erst in der Nase ihre typische Klangfarbe erhalten. Ein Verstopfen der hinteren Naseneingänge müsse das offene Näseln sofort beseitigen. Schalit baute auf Grund dieser Überlegungen seinen Obturator. An einer Gaumenplatte ist starr ein Kloss befestigt, der senkrecht durch den Gaumenspalt steigend, paralell den Nasengängen, diese anliegend abschliessen soll. Um der Luft für Atmung und Nasallaute den Durchtritt zu gewähren, bohrte er durch die Mitte des Klosses ein Loch. Im Gegensatz zum Suersen-Warnekros zielt dieser Obturator nicht auf die Wiederherstellung der physiologischen Verhältnisse ab. Der „Suersen-Warnekros" hat die Aufgabe, die fehlenden Stützpunkte für die Gaumen- und Rachenmuskulatur abzugeben, damit diese ihre Funktion erfüllen können. Erst der durch Übung in ihrer Funktion verstärkten Schliessmuskulatur muss es gelingen, allmählich eine Trennung des supra-palatalen vom infrapalatalen Cavum herzustellen. Diese Überlegungen lassen es als selbstverständlich erscheinen, dass die Wirkung und der Zweck des

„Fröschels-Schalit“ sofort eintreten müssen. Bei dem anderen System tritt der Erfolg erst nach eifriger Übung ein. Gute und schöne Resultate lassen sich sicher mit beiden Formen erzielen. Meinen beiden Patienten baute ich je einen Suersen-Warnekros, dem Karrer zudem noch einen Nasengang-Obturator. Ich ging folgendermassen vor. Nach Austapezieren des Spaltes mit Watte nahm ich einen Gipsabdruck. Vorher hatte ich einen Zipfel der Watte ausgezogen, damit diese beim Herausnehmen im Gips haften blieb. Als Modell-Material wählte ich Moldano, um die vier zur Befestigung nötigen Klammern ohne Verletzung des Modells anbiegen zu können. Auf der dann hergestellten Wachsplatte, die ich durch Kerrmasse verstärkte, ersetzte ich die fehlenden Zähne. Gleichzeitig befestigte ich in der Wölbungshöhle eine Schlaufe aus Nickelindraht. Bei den ersten Obturatoren nach Suersen-Warnekros liess ich den Draht paralell dem Spalt laufen, aber so, dass er nirgends die Schleimhaut berührte. Die gut passende Wachsplatte wurde dann in Kautschuk ersetzt. Die Schlaufe sass also fest. An dieser wurde aus weichgemachter schwarzer Guttapercha ein Kloss geformt, der die ungefähre Form der Spalte hatte. Ich liess den Patienten sprechen und lesen, liess ihn zwei Tage lang die Platte mit dem plastischen Kloss tragen, damit sich Schlund- und Rachenmuskulatur möglichst deutlich dort einprägen sollten. Der Kloss wurde in Kautschuk gestopft; die Herstellung des Obturator war damit beendet. Durch anschliessenden Unterricht beim Spracharzt, den beim zweiten Patienten ich übernahm, suchten wir die Patienten an normale Sprechart zu gewöhnen, was zu unserer Freude und Genugtuung sichtlich von Erfolg begleitet war. Selbstverständlich erfordert es nicht geringe Geduld von Seiten des Patienten, sich die falschen Artiku-

lationsstellen abzugewöhnen und neue zu bilden. Immer wieder musste der vor die Nase des Patienten gehaltene Spiegel, der sich bei Luftdurchtritt belegt, den Patienten überzeugen, dass er noch nicht genügend Fertigkeit besass, dass er üben und abermals üben musste. Mit staunenswerter Energie ergaben sie sich ihrer Aufgabe; zu gross war der Wunsch, nicht immer abseits der Gesellschaft stehen zu müssen, nicht dauernd durch unzulängliche Sprache den Mitmenschen lästig zu fallen. Wie ich in der Krankengeschichte schon erwähnte, litt der eine Patient besonders unter der Schwierigkeit der Nahrungsaufnahme; Nudeln und Salate setzten sich im Nasenrachenraum fest. Diese arge Belästigung war mit einem Schlage beseitigt, voller Freude wurde es mir mitgeteilt.

Bei der Herstellung des Nasengangobturators liess ich den in der Platte befestigten Draht senkrecht durch den Spalt steigend, paralell den Nasengängen, verlaufen. Auch hier ist darauf zu achten, dass der Draht nicht mit der Schleimhaut oder den Conchae in störende Berührung kommt. Bei diesem Obturator muss die Basisplatte ziemlich lang sein, damit die immer etwas hypertrophierte untere Muschel nicht den senkrechten Weg verlegt. Um den Draht modellierte ich schwarze Guttapercha und trug solange nach, bis die Nasengänge vollständig verstopft waren. Um das festzustellen, forderte ich den Patienten auf, bei geschlossenem Mund Luft durch die Nase zu pressen, vor die ich feine Wattefäden hielt. Bewegten sie sich, trug ich Guttapercha nach. Zu demselben Zwecke kann man auch die Gutzmannsche Probe vornehmen. Man lässt den Patienten bei zugehaltener und offener Nase a und i sprechen. Schliesst der Obturator die Nasengänge .vollständig ab, müssen die Laute in beiden Fällen gleichklingen. Dringt

noch Luft in die Nase sind die Töne verschieden. Bei offenen vorderen Naseneingängen hören wir in dem Falle mehr oder minder deutlich eine Rhinolalia aperta; bei zugehaltener Nase eine Rhinolalia clausa. (Stockschnupfen) Die Nasallaute müssen selbstverständlich bei vollständig verstopften Nasengängen eine deutliche Klangveränderung zeigen, da sie ihren Weg in die Nase versperrt finden. Nachdem ich mich also vom vollkommenen Abschluss überzeugt hatte, ersetzte ich den Guttaperchakloss ebenfalls in Kautschuk. Durch seine Mitte bohrte ich ein kleines Loch, das der Luft für Atmung und Nasallaute den Durchtritt gewähren sollte. Damit war auch die Herstellung des Meat-Obturators beendet. Schon allein die Anlage dieses Obturators beseitigt das offene Näseln. Sprachübungen müssen anch in dem Falle gemacht werden, um dem Patienten die falschen Artikulationsstellen abzugewöhnen. In den ersten Tagen nach Anfertigung des Meat-Obturators stellen sich oft Sekretstauungen ein. Das Loch im Obturatorkloss wird dadurch verschlossen. Der Patient ist gezwungen, ihn mehrmals am Tage zn reinigen. Nach einiger Zeit hören die Störungen von selbst auf. Wie Erfahrungen lehren, befindet sich die Schleimhaut im Nasenraum fast stets im Zustand einer chronischen Entzündung, hervorgerufen durch die ungehinderte Luftpassage, durch das häufige Eindringen von Flüssigkeiten, Speichel und Nahrungsteilchen. Mit der Anlage des Obturators hört diese stete Reizung des an und für sich zarten Epithels auf, die Entzündung legt sich. Ein zweiter Grund für diese anfänglich auftretenden Störungen ist der Umstand, dass die Sekrete ihren Weg pharyngealwärts verstopft finden, und der Obturatorträger erst allmählich lernt, die Schleimabsonderungen durch Schneuzen nach vorn herauszubefördern. Wenn ich vorhin sagte, dass die

Basisplatte beim Nasengangobturator möglichst lang sein müsse, um ungehindert um die untere Muschel herumzukommen, so muss ich da eine Einschränkung machen. Der Kloss soll nämlich einen möglichst grossen Abstand zwischen sich und der hinteren Rachenwand freilassen, damit die Schallwellen der physiologischen Nasallaute ungehindert zur Klossöffnung gelangen können. Es hat sich gezeigt, dass dieser Abstand das optimale Ergebnis weitgehendst beeinflusst.

Trotz eingehender Informierung über „Suersen-Warnekros“ und über den Nasengangobturator würde es mir noch heute schwer fallen, ein abschliessendes Urteil über die grössere Brauchbarkeit des einen oder anderen Apparates abzugeben. Schon rein anatomisch ist der Nasengangobturator nach Fröschels-Schalit in einigen Fällen contraindiziert, während „Suersen-Warnekros“ oder „Schiltsky-Warnekros“ für sämtliche Spalten zur Anwendung gelangen können. Eine stark hypertrophische untere Muschel wird es unmöglich machen, den Kloss um diesen balkonartigen Vorsprung so herumzuführen, dass er die oberen Nasengänge gut abschliesst. Eine Kontraindikation für dieses System geben ferner die Fälle, die eine sehr schmale Gaumenspalte aufweisen. Man kann den Kloss weder einführen noch herausbekommen. Eine gute Abdrucknahme stösst von vornherein auf Schwierigkeiten. Für diese Fälle wäre also der Meat-Obturator aus anatomischen Gründen nicht indiziert. Es wäre jetzt angebracht, Vor- und Nachteile beider Systeme zu vergleichen. Nicht zu unterschätzen ist beim Meat-Obturator die Tatsache, dass das offene Näseln fast schlagartig verschwindet, während beim anderen System langwierige Übungen notwendig sind. Dies beruht darauf, dass, wie schon erwähnt, der „Suersen-Warnekros“ eine Wiederherstellung physiologischer

Verhältnisse erstrebt, dass also wie beim gesunden Menschen die Muskulatur, die Aktivität übernimmt. Der Obturator nach Fröschels-Schalit bewirkt selbst den Abschluss, sodass Anlage und Wirkung gleichzeitig sind. Ob nun die Kräftigung und Funktionssteigerung der Muskulatur, die mit der Zeit ein Kleinerwerden des Klosses ermöglichen oder aber eine sofortige gute Wirkung, lediglich durch einen Fremdkörper hervorgerufen, von grösserem Vorteil ist, das zu beurteilen überlasse ich dem, der selbst in die Lage kommt, einen Obturator zu bauen. Ein guter Abschluss der Mund- und Nasenhöhle bedingt beim „Suersen-Warnekros", dass der Spalt zwischen ihm und dem Passavantschen Wulst möglichst klein ist, da lediglich der Verschluss von der Seite durch den Constriktor pterygopharyngeus herbeigeführt werden muss. Als unerwünschte Folge bleibt aus diesem Grunde für die Nasallaute nur ein sehr schmaler Spalt, der häufig ein deutliches Aussprechen von m, n, ng verhindert. Beim Meat-Obturator ist der Spalt breit und wie ich schon schrieb, beeinflusst gerade dieser Umstand die Aussprache der Nasallaute günstig. Durch das Loch im Kloss des Meat-Obturators ist ein dauernder Luftabzug möglich. Die Explosivlaute b, p, t, k, g, d, kann der Patient, der den Nasengangobturator trägt, sehr schwer bilden. Eben infolge des dauernden Luftabzuges durch das Loch im Obturaturkloss kann der Druck im Artikulationsraum nicht so erhöht werden, dass die Luft plötzlich explosiv ausstossbar ist. Beim anderen System ist nach eifriger Übung ein vollständiger Abschluss möglich; die Explosivlaute können daher gebildet werden. Beide Formen haben also Sonnen- und Schattenseiten.

Es bleibt noch, den Zeitpunkt zur Anfertigung des Obturators zu erwähnen. Am geeignetsten ist

das fünfte bis sechste Lebensjahr. Der Kiefer hat schon eine etwas beständigere Form. Ein späterer Zeitpunkt ist nicht angebracht, weil der Obturator im schulpflichtigen Alter seine Funktion erfüllen soll. Sonst tritt leicht eine Depression den anderen Kindern gegenüber auf, die ein geistiges Zurückbleiben zur Folge haben kann. Kommt ein Erwachsener zur Behandlung, ist natürlich jeder Zeitpunkt indiziert.

Indikation für zahnärztliche Therapie:

Trotz dieser schönen und befriedigenden Erfolge durch prothetische Therapie wird sich uns die Frage aufdrängen, gibt es denn für Obturatoren überhaupt noch ein Indikationsgebiet? Wegen der schönen Erfolge durch Operationen nach Halle-Ernst, nach Schönborn-Rosenthal und nicht zuletzt nach Veau ist man leicht geneigt, den Obturator zurückzustellen; denn est ja klar, bei gleichen funktionellen Ergebnissen hat die chirurgische Therapie immer den Vorzug. Sie schafft natürliche Verhältnisse und beseitigt vollends die psychische Depression. Durch den Obturator wird nämlich der Gaumenspaltenträger dauernd an seinen unvollkommenen Zustand bei der Herausnahme errinnert. Er fühlt sich in einer dauernden Abhängigkeit vom Zahnarzt. Leider aber haben die Ergebnisse der chirurgischen Therapie in vielen Fällen nicht den erwünschten Erfolg. Trotz grossartig ausgeführter Operationen, die anatomisch oft ein vorzügliches Resultat liefern, lässt der Sprecherfolg vielfach sehr zu wünschen übrig. Der Obturator kann bei jedem geistig normalen Menschen zum Erfolg führen, während der gute Erfolg der Operation an einer ausreichenden Funktionstüchtigkeit der Gaumenmuskulatur gebunden ist. Im letzten halben Jahr sah ich in der Freiburger Zahnklinik allein drei Fälle, die dort nach missglückter oder

halb geglückter Operation duch einen Obturator Besserung des sprachlich unzulänglichen Ergebnisses suchten. Man wird sich in jedem einzelnen Fall zwei Fragen vorlegen müssen:

1) Besteht bei dem betreffenden Patienten keine Contraindikation gegen eine grössere Operation mit anschliessender ziemlich langwieriger stationärer Klinikbehandlung?
2) Gibt der Fall berechtigte Aussicht für ein gutes Ergebnis in anatomischer und vor allem in funktioneller Hinsicht?

Können beide Fragen im Sinne der Bejahung einer chirurgischen Plastik beantwortet werden, so sind auch wir Zahnärzte gern bereit, dem Chirurgen die Therapie zu überlassen.

Im letzten Jahrzehnt hat auch infolge grossartiger operationstechnischer Neuerungen die chirurgischer Therapie das Übergewicht bekommen. Ich freue mich diese Tatsache feststellen zu können. Selbst die besten Operationsmethoden werden aber den Obturator nicht ganz verdrängen können. Von den vorhin gestellten Fragen wird die Behandlungsart abhängen. In vollem Umfange wird der Obturator seine Berechtigung erhalten bei schwächlichen Individuen und allen Krankheiten, die eine Contraindikation für eine grössere Operation darstellen. Diese Fälle sind garnicht so selten. Im Kapitel „Folgen des Wolfsrachens" erwähnte ich schon, dass erschwerte Nahrungsaufnahme, Katarrhe und Pneumonien in der Kindheit Grundlagen für Schwächlichkeit und Krankheiten im späteren Alter sein können. Die mit grossen Kosten verbundene Operation, sowie die ebenfalls teure anschliessende stationäre Behandlung, wird sicherlich wirtschaftlich schlecht gestellten Patienten vor der Plastik zurückschrecken. Auch uns Ärzten wird es

schwer fallen, einen solchen Patienten zu überreden, sein Letztes dafür herzugeben, besonders, wenn die Gewähr für ein befriedigendes Resultat nicht gegeben werden kann. Die Geldfrage spielte auch bei einem meiner Patienten eine entscheidende Rolle. Zehn Jahre vor Anfertigung des Obturators erkundigte der Patient sich schon bei einem Chirurgen in Konstanz nach den Kosten der Gaumenplastik. Die angegebene Summe veranlasste ihn von der Operation zurückzutreten. Vor allen Dingen geben aber solche Fälle eine Contraindikation für die Plastik, bei denen die Spalte zu gross und das vorhandene Material so spärlich ist, dass die Operation in sprachfunktioneller Hinsicht aussichtslos erscheint. Das anatomisch schönste neugebildete Gaumensegel nutzt garnichts, wenn in ihm die Spannung so gross ist, dass eine genügende Beweglichkeit verhindert wird. Im späteren Lebensalter vor allem hat mit wachsendem Oberkiefer die Breite des angeborenen Spaltes vornehmlich in seinem rückwärtigen Drittel zugenommen. Je breiter aber de Gaumenspalt ist, besonders rachenwärts, umso stärker muss auch die seitliche Heranziehung der Velumhälfte sein. Schröder und Helbing haben zwar gezeigt, dass es möglich ist, den breiten Spalt durch Apparate zu verengern. Auch Brophy komprimierte gewaltsam den Oberkiefer und veränderte so die Breite des Spaltes. Diese Kompressionen verengern aber in erster Linie den harten Gaumen. Zudem erzeugen sie eine schwere Deformierung des Oberkiefers, verbunden mit so starken Störungen in der Zahnstellung, dass der Patient über kurz oder lang doch eine Prothese tragen muss.

In den genannten Fällen würden die schonendsten und zweckmässigsten Operationsmethoden nicht zu vollem Erfolge führen. Auch die modernen Plastiken nach Veau, nach Halle-Ernst, nach Schönborn-

Rosenthal müssten hier versagen. Veau selbst hält seine Methode nur für Kinder im ersten und zweiten Lebensjahre für angezeigt. Nur in den Fällen verspricht er schöne Ergebnisse und beweist dieses Versprechen durch seine Erfolge. Die Methode nach Halle-Ernst hat bei breiten durchgehenden Spalten ebenfalls ihre Nachteile. Charakterisiert ist sie ja durch die Retropositio palati und constrictio mesopharyngis. Man erkauft das funktionstüchtige Gaumensegel mit einem Defekt im harten Gaumen. Je grösser der Spalt ist, umso grösser wird der operativ gesetzte Defekt. Durch diesen Umstand ist der Patient gezwungen, sowieso sein Lebtag eine Gaumenplatte zu tragen. Lässt nun die bei breiten Spalten und spärlichem Material, wahrscheinlich trotz Rückverlagerung und Verengerung auftretende Spannung eine ungenügende Beweglichkeit möglich erscheinen, wird man sich leicht dazu entschliessen, statt der doch notwendigen Gaumenplatte einen Obturator anzufertigen. Auch die Schönborn-Rosenthal'sche Plastik hat ein gewisses Vorhandensein der zur Plastik verwendbaren Weichteile zur Voraussetzung. Steht nur geringes Material zur Verfügung, sind die Ergebnisse zweifelhaft. Dieses Eingeständnis macht Rosenthal selbst, wenn er den Wunsch äussert, die Kinder möglichst frühzeitig in Behandlung zu bekommen, um sie nach Veau operieren zu können. Sind es also neben den gegen jede grössere Operation sprechenden Contraindikationen in erster Linie Leute in älteren Lebensjahren mit breiten Spalten und geringen zur Plastik verwendbaren Weichteilen, die der zahnärztlichen Hilfe bedürfen, so gilt dasselbe für die leider immer noch nicht seltenen Fälle, die operotiv missglückt sind. Hier muss der Zahnarzt eingreifen, um prothetisch schlechte funktionelle Ergebnisse nach der Operation zu verbessern. Also ein immerhin nicht gerade kleines In-

dikationsgebiet. Aus diesem Grunde ist es erforderlich, dass das Rüstzeug des Zahnarztes möglichst gut ist. Die schönen befriedigenden Erfolge mit „Suersen-Warnekros", mit „Schiltsky-Warnekros" und nicht zuletzt mit dem Nasengangobturator nach Fröschels-Schalit beweisen, dass diese Forderung erfüllt ist. Welcher Obturator angewandt werden soll, richtet sich nach den inividuellen Verhältnissen des Patienten. In guter Anfertigung leisten sie alle vorzügliche Dienste.

Es liegt nicht im geringsten im Sinne dieser Arbeit, den Obturator über sein ihm gestecktes Ziel hinaus zu empfehlen, lediglich, weil er in das Arbeitsgebiet der Zahnärzte fällt. Nichts ist falscher, nichts wird den Erfolg jeder ärztlichen Behandlung mehr beeinträchtigen, als das eigensinnige Festhalten an dem, was man selbst entdeckt oder erlernt hat und sich besseren Vorschlägen von anderer Seite zu verschliessen. Nur in den Fällen, wo die chirurgische Therapie keine Gewähr für ein befriedigendes Ergebnis in anatomischer und vor allem in funktioneller Hinsicht gibt, soll der Obturator in sein Recht treten. Es muss Überzeugung aller Therapeuten sein, dass für diese Kranken chirurgische und zahnärztliche Hilfe zum Erfolg führen können. Bei der richtigen Wahl der Fälle, die Spracharzt, Chirurg und Zahnarzt zu treffen haben, wird der Obturator dem Patienten ein Hilfsmittel sein, das zwar nicht ad integrum führt, das aber genügend Fähigkeit besitzt, durch systematisches Üben ein befriedigendes funktionelles Resultat zu erzielen.

Mit grosser Freude konnte ich den Erfolg bei meinen Patienten feststellen. Esist ein befriedigendes Gefühl wenn man sieht, dass man Menschen, die durch keine chirurgische Therapie geheilt werden können, in so offensichtlicher Weise helfen kann und ihnen dadurch den Weg in die bis dahin oft gemie-

dene Gesellschaft ihrer Mitmenschen frei macht. Viel Freude macht es zu sehen, wie diese Leute freier und offener, froher und zuversichtlicher werden. Es wird immer eine vornehme Aufgabe des Zahnarztes bleiben, diesen vom Schicksal schwer getroffenen inoperablen Menschen prothetisch zu helfen und ihnen dadurch ihr schweres Leiden vergessen zu machen.

Literatur-Verzeichnis.

Aschoff: Pathologische Anatomie. Bd. II. Kap. VII. Verlag Fischer (Jena) 1928.

Baur-Fischer-Lenz: Menschliche Erblichkeitslehre und Rassenhygiene. Lehmanns Verlag 1927 München

Bleichsteiner: Über Gaumenobturatoren, Z. f. Stomatologie. 1925, Nr. 9.

Drachter: Voraussetzung für eine durch Operation zu erzielende physiologische Aussprache bei angeborenen Gaumenspalten. (Münchner medizin. Wochenschrift) 1920, Nr. 30.

Fischel: Entwicklung des Menschen. Verlag Julius Springer, Wien und Berlin 1929.

Fröschels: Sprachärztliche Gedanken, die Herstellung eines neuartigen Obturators zur Bekämpfung des offenen Näselns bei Wolfsrachen betreffend. (Österreichische Zeitschrift für Stomatologie 1928), S. 882.

Gutzmann: Sprachstörungen. Fortschr. d. Zhlk. 1926, S. 593.

Kantorowicz: Klinische Zahnheilkunde. 1929.

Kirchner-Nordmann: Chirurgie, Band IV.

Nadoleczny und Reichenbach: Orthopädisch-prothetische Massnahmen zur Behebung von Sprachstörungen. (Fortschritt der Zahnheilkunde, Bd. VII), S. 856. Verlag J. F. Bergmann.

Partsch, Brun, Kantorowicz: Handbuch der Zahnheilkunde München 1925.

Port-Euler: Lehrbuch der Zahnheilkunde. Verlag J. F. Bergmann 1934.

Rosenthal: Pathologie und Therapie der Gaumendefekte. Fortschr. d. Zhlk., 1921, VII, S. 989.

Rosenthal: Die moderne Gaumenspaltenbehandlung. (Österreichische Zeitschrift für Stomatologie, 32). S. 530.

Schalit: Über einen neuen Obturator zur Bekämpfung des offenen Näselns bei Wolfsrachen. Österreichische Zeitschrift für Stomatologie, 1828), S. 888.

Logopädische und stomatologische Bemerkungen zur Frage des offenen Näselns bei Wolfsrachen. Wien. med. Wschr. 1928, S. 29.

Schmidhuber: Eine Modifikation der Gaumenplastik nach Halle-Ernst. Deutsche zahnärztl. Wschr. 1932, S. 485.

Schubert: Praktische Efrahrungen in der logopädischen Behandlung von Gaumenspalten mit Obturatoren. (Deutsche zahnärztliche Wochenschrift) 1932, S. 1039.

Spanier: Einige Erfahrungen aus der Chirurgie der Lippenkiefergaumenspalte. (Deutsche zahnärztl. Wochenschrift). 1932, S. 1069.

Staude: Die Therapie der Sprachstörungen bei Gaumenspalten, insbesondere durch den Meatobturator auf Grund praktischer Versuche. Diss. Köln, 1931.

Wetzel: Lehrbuch der Anatomie für Zahnärzte.

Lebenslauf.

Ich wurde am 8. Oktober 1909 als Sohn des damaligen Landwirts und Ziegeleibesitzers Johannes Kamp in Meppen an der Ems geboren. Hier besuchte ich Grundschule und Gymnasium. Ostern 1930 bestand ich die Reifeprüfung. An den Universitäten Kiel und Freiburg studierte ich Zahnheilkunde. Im November 1933 bestand ich in Freiburg das zahnärztliche Staatsexamen..